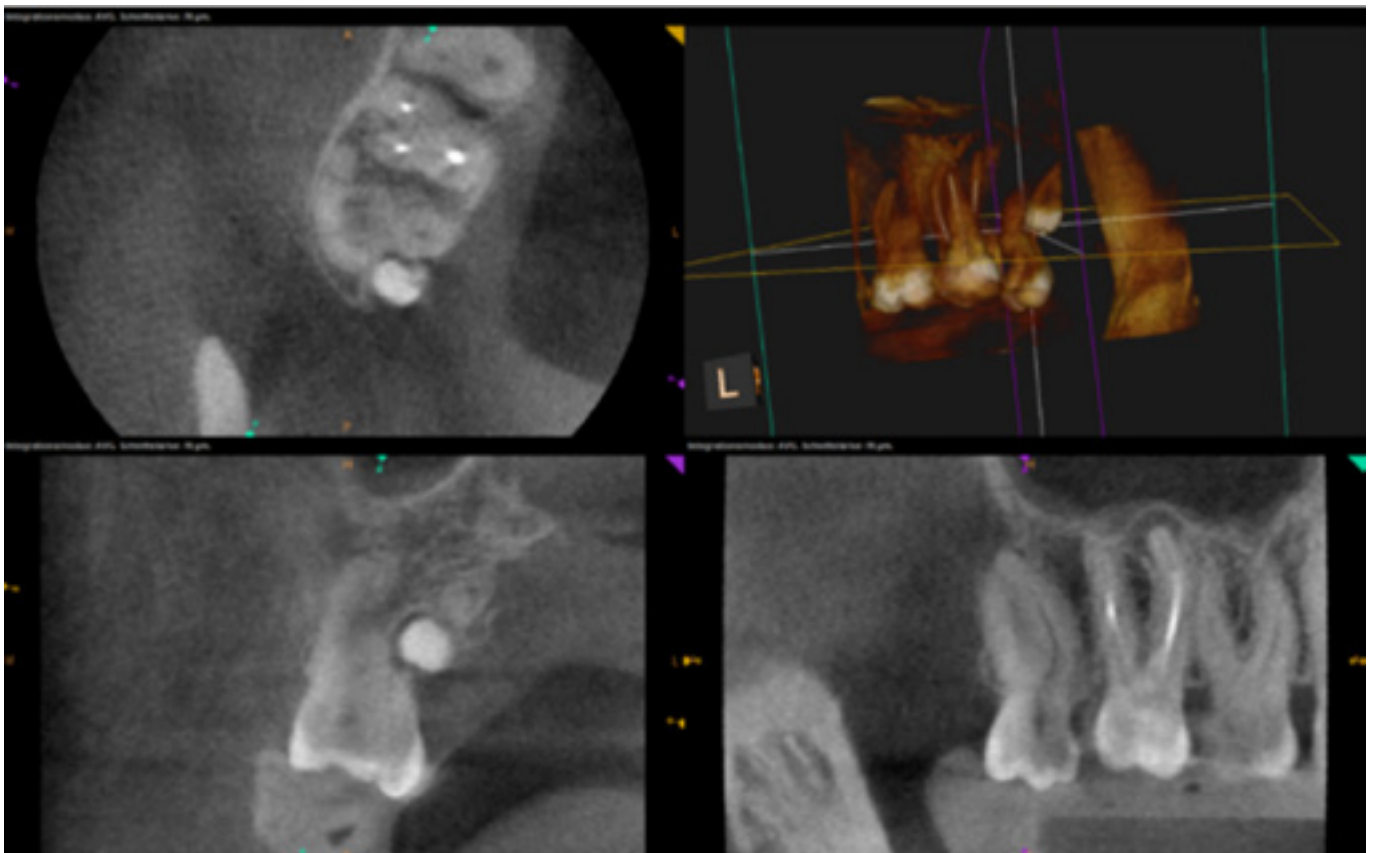


Formblatt

Praxis	Dr. Marius Mustermann Dentalweg 10 12345 Musterstadt
DVT	XXX
Volumen des DTV Aufnahmefeldes	5*4 cm
Kleinste einstellbare Voxelgröße	76 µm
Patientenname	Michael Muster
Versicherungsnummer bei der DKV	123456789
Geburtsdatum	01.01.1980
Aufnahmedatum	01.06.2015
Technische Daten der Aufnahme	70kv, 10mA, 10,8 sec
Rechtfertigende Indikation	Retinierter Zahn 19 mit unklarer Lage vor OP, aptikale Aufhellung an 17 in der PSA
Anmerkungen	keine

Relevante Schnitte:



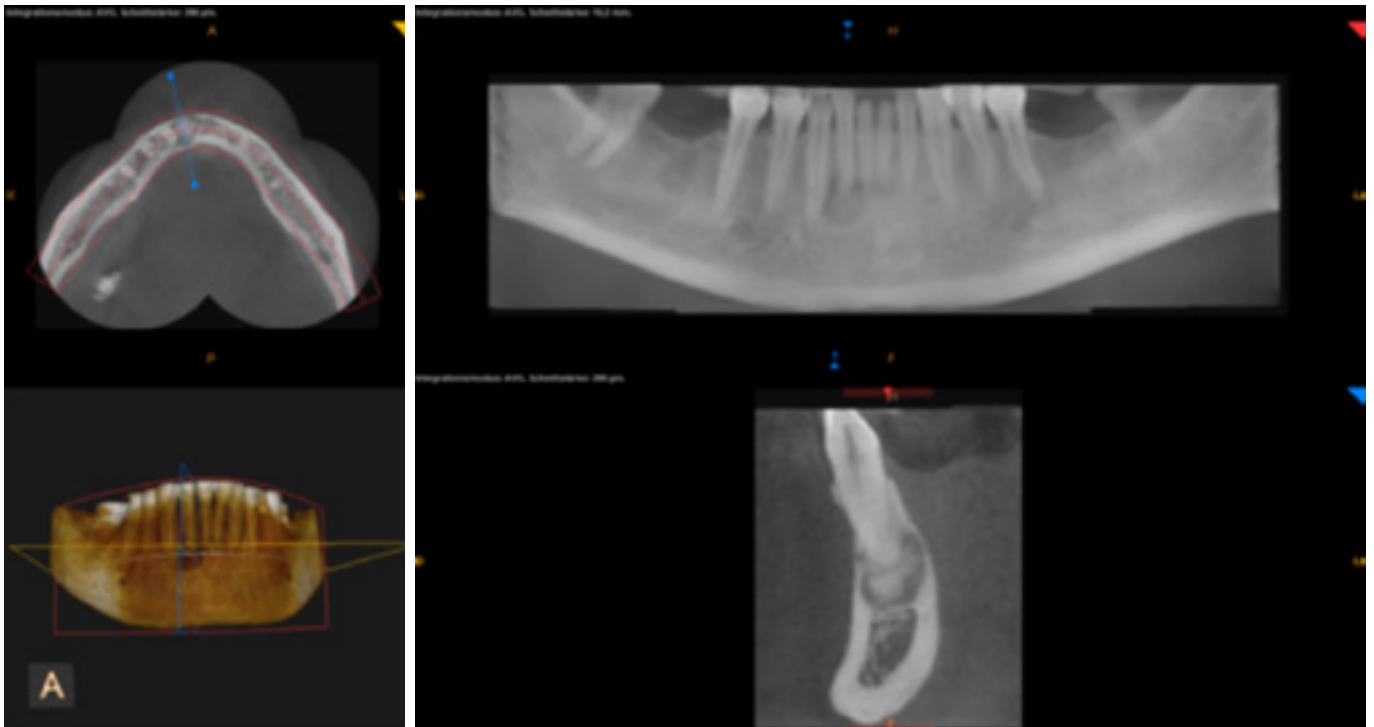
Kurzbefund mit
(Verdachts-)Diagnose

19 retinierter und verlagertes Zahn. Verlagerung ca. 45 Grad nach mesial. Krone bis zur Trifurkation 18 reichend. Zahn 17 periapikale Aufhellung an mesio-buccaler Wurzel, unvollständige WF.

Formblatt

Praxis	Dr. Bettina Beispiel Zur Zahnlücke 15 23456 Beispieldorf
DVT	XXX
Volumen des DTV Aufnahmefeldes	8*4 cm
Kleinste einstellbare Voxelgröße	200 µm
Patientenname	Karin Kannessein
Versicherungsnummer bei der DKV	234567890
Geburtsdatum	01.01.1990
Aufnahmedatum	01.04.2015
Technische Daten der Aufnahme	70kv, 10mA, 32,4 sec
Rechtfertigende Indikation	Unklare Struktur in Verbindung mit apikaler Aufhellung Zahn 42
Anmerkungen	Weitere Befunde des Datensatzes Speichelstein rechts

Relevante Schnitte:



Kurzbefund mit
(Verdachts-)Diagnose

Apikale Aufhellung Zahn 42, Zahn 31, 41 ebenfalls. 42 Inhalt der Aufhellung kalzifiziert, V.a. Zementom. Regio 46 lingual Verschattung im Mundboden, V.A Speichelstein. Regio 36, 46 regelgerechte Verknöcherung der Alveolen.